# Kryolipolyse zur nicht-invasiven Zerstörung von Fettzellen: Erste Ergebnisse eines Versuchs mit Schweinen

**B. Zelickson, MD,* B.M. Egbert, MD, † J. Preciado, PhD,§ J. Allison, PhD, § K. Springer, § und D. Manstein, MD‡**

* Institut für Dermatologie, Universität Minnesota, Fakultät für Medizin, †,nstitut für Dermatologie und Pathologie, Universität Stanford, Fakultät für Medizin, § Zeltiq Aesthetics, ‡Institut für Dermatologie, Universität Harvard, Fakultät für Medizin

## Zusammenfassung

**Hintergrund:** Die Fettabsaugung ist eines der am häufigsten durchgeführten Eingriffe in den Vereinigten Staaten, auch wenn deren Popularität sinkt.[1] Dieser Rückgang hat zur Entwicklung von nicht-invasiven Methoden zur Reduktion lokaler Fettdepots geführt.

**Ziel:** Ermitteln, ob Kryolipolyse™ (Kühlen von Fettzellen zur Herbeiführung von Lipolyse) gezielt subkutanes Fett zerstören und reduzieren kann ohne dabei die darüber liegende Haut zu schädigen oder signifikante Veränderungen der Lipidniveaus oder der Leberfunktion zu erzeugen.

**Verfahren:** Drei Yucatan Schweine wurden in einer Sitzung an 22 Behandlungszonen mit dem Zeltiq Kühlgerät behandelt. Dabei wurde eine durchschnittliche Wärmeentnahmerate von 41 mW/cm² für 45 oder 60 Minuten eingestellt. Die behandelten Flächen wurden anhand von Fotografien, Ultraschall und Makro- sowie mikroskopischer Pathologie bewertet. Lipidniveaus wurden vor der Behandlung sowie in regelmäßigen Intervallen innerhalb eines 3-Monats-Zeitraums nach der Behandlung getestet. Ein zusätzliches Schwein wurde mit einer Wärmeentnahmerate von 37mW/cm² für 15 Minuten pro Zone an verschiedenen Tagen behandelt, bevor es getötet wurde.

**Ergebnisse:** Die Behandlungen ergaben eine signifikante Verringerung der Dicke der oberflächlichen Fettschicht ohne Beschädigung der darüber liegenden Haut. Der Reduktion der Fettschicht ging eine allmähliche entzündliche Reaktion voraus, ausgelöst durch Kälte-induzierte Apoptose der Fettzellen (Adipozyten). Die Lipidniveaus nach der Behandlung blieben innerhalb normaler Grenzen [2].

**Schlussfolgerung:** Die Kryolipolyse hat gezeigt, dass sie eine signifikante Reduktion von subkutanem Fett zu bewirkt ohne dabei der darüber liegenden Haut zu schaden oder bedeutenden Einfluss auf die Blutlipide oder die Leberfunktion zu haben.

## Einführung

Mehrere nicht-invasive Verfahren (z.B. Hochfrequenz und Ultraschall) sind vielversprechend bei der Fettreduktion, aber basieren auf traumatischer Heilung oder Stoßwellen um einen Effekt zu erzeugen. Im Gegensatz dazu nutzt eine neue Methode namens Kryolipolyse präzise Kühlung, um eine Apoptose zu erzeugen, anstatt akutem Trauma, um Fettzellen zu zerstören und die Fettschicht zu reduzieren.

Studien zeigen, dass Fettzellen anfälliger sind für Kälte als andere Arten von Zellen.[3,4] Das kontrollierte Aussetzen von Fettzellen (Adipozyten) an Kälte kann die Lebensfähigkeit von Fettzellen reduzieren ohne umgebende Strukturen zu beeinträchtigen.[5,6] Deshalb könnte die gezielte Entnahme von Wärme als nicht-invasive Methode benutzt werden, um oberflächliche Fettschichten zu reduzieren.

## Verfahren

Ein patentiertes Gerät zur Kühlung von Gewebe wurde genutzt, um 25-30% der gesamten Körperoberfläche zu behandeln. Die behandelten Stellen wurden mit Ultraschall bewertet und histologische (feingewebliche) Proben wurden untersucht auf Schäden an der Fettschicht, Dermis (Lederhaut) und Epidermis (Oberhaut). Die Blutlipidwerte wurden vor der Behandlung und in regelmäßigen Intervallen nach der Behandlung überprüft.

Zwei prototypische Kühlungsgeräte, wie sie in der Studie benutzt wurden

*Das Zeltiq nicht-invasive Kühlungsgerät wurde noch nicht von der FDA zur Lipolyse freigegeben. Es unterliegt US-amerikanischem Gesetz zu Forschungszwecken. MK 12522A*

## Ergebnisse: Festgestellte Reduktion der Fettschicht

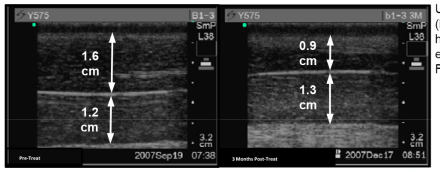


Ultraschall Bilder vor der Behandlung (links) und drei Monate nach der Behandlung (rechts) in Schwein 1 zeigen eine 0.6 cm Reduktion in der Dicke der Fettschicht innerhalb von 90 Tagen.

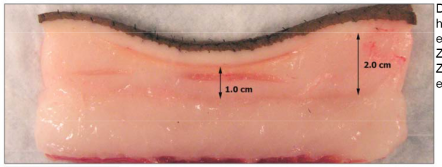


Die Makropathologie derselben Behandlungsstelle an Schwein 1 zeigt eine Reduktion der Fettschicht um 1 Zentimeter in der Mitte der behandelten Zone nach 90 Tagen im Vergleich zu einer unbehandelten Zone.

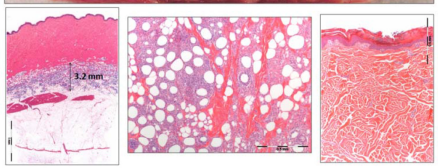


Die histologische Analyse von Proben von Schwein 1 zeigt anhaltende Lipolyse in den oberen Fettschichten (links). Stark vergrößerte fotografische Aufnahmen zeigen eine Veränderung der Form und Größe der Fettzellen (Mitte) und eine gesunde Dermis (Lederhaut) ohne Anzeichen einer Schädigung oder Entzündung in den Blutgefäßen oder Nervenbündeln (rechts).

Die 90-Tage Makropathologie (mittleres Bild) und die physische Untersuchung von Schweinegewebe bestätigte eine offensichtliche Reduktion des Fettvolumens in der behandelten Zone im Vergleich zu den daneben liegenden Kontrollzonen. Diese augenscheinlichen Konturveränderungen korrelierten mit einer verringerten Dicke der mittels Ultraschall untersuchten Fettschicht nach 90 Tagen (obere Ultraschall-Bilder). Verglichen mit den Kontrollzonen, konnte die größte Verringerung in Zonen mit einer größeren Kühlungsintensität festgestellt werden.

Histologische Analysen des behandelten Gewebes (untere Bilder) zeigten, dass der natürliche Phagozytose-Prozess als Reaktion auf die Kälteeinwirkung anhaltend war und Adipozyten erzeugte, die im Durchschnitt kleiner und unregelmäßiger geformt waren als die Vergleichszonen. Nach der Entfernung der geschädigten Zellen und der Lipide durch Makrophagen und anderen entzündlichen Beschleunigern, enthielten die behandelten Zonen eine geringere Anzahl an Adipozyten im Vergleich zur Vergleichszone. Die histologischen Proben bestätigten außerdem die klinischen Beobachtungen zu jedem Zeitpunkt nach der Behandlung, dass die Epidermis und Dermis ohne Entzündung und die Nerven und Blutgefäße unbeschädigt waren.

## Referenzen

1 American Society of Plastics Surgeons, 2000/2006/2007 National Plastics Surgery Statistics, Cosmetic and Reconstructive Procedure Trends, http://www.plasticsurgery.org.

2 Rispat G, Slauoi M, Weber D, Salemink P, Berthoux C, Shrivastava R. Haematological and plasma biochemical values for healthy Yucatan micropigs. Laboratory Animals 1993;27: 368-373.

3 Donski PK, Franklin JD, Hurley JV, O'Brien BM. The effects of cooling on experimental free flap survival. Br J Plast Surg. 1980;33:353-360.

4 Coban YK, Kurutas EB, Ciralik H. Ischemia-reperfusion injury of adipofascial tissue: an experimental study evaluating early histologic and biochemical alterations in rats. Mediators Inflamm. 2005;304-308.

5 Lidagoster MI, Cinelli PB, Leveé EM, Sian CS. Comparison of autologous fat transfer in fresh, refrigerated, and frozen specimens: an animal model. Ann Plast Surg. 2000;44:512-515.

6 Wolter TP, von Heimburg D, Stoffels I, Groeger A, Pallua N. Cryopreservation of mature human adipocytes: in vitro measurement of viability. Ann Plast Surg. 2005;55:408-413.

*Das Zeltiq nicht-invasive Kühlungsgerät wurde noch nicht von der FDA zur Lipolyse freigegeben. Es unterliegt US-amerikanischem Gesetz zu Forschungszwecken.*

## Ergebnisse – Fortschreitende entzündliche Reaktion

Die kontrollierte Kühlung resultierte im Tod der Adipozyten und der darauffolgenden Entfernung durch eine fortschreitende entzündliche Reaktion, zu sehen in den Bildern unten. Am Tag 3 waren entzündliche Zellen (vor allem Neutrophile) in das behandelte Gewebe eingedrungen und umschlossen die Adipozyten. Diese Infiltration verstärkte sich in den Tagen 7 bis 14. An Tag 14 waren Makrophagen und mehrkernige Riesenzellen gegenwärtig. An Tag 30 hatte sich die Anzahl an Makrophagen reduziert und die Zellwände erschienen verdickt. Die Entzündung hatte sich bis zu Tag 90 weiter reduziert. Die selektive Reduktion von Adipozyten resultierte in einem geänderten Verhältnis von Adipozyten und Zellwänden. Die erhöhte Schwankung an Größe und Form der Adipozyten ab Tag 14 zeigt ihre gezielte Entfernung als Resultat der kontrollierten Kühlung.

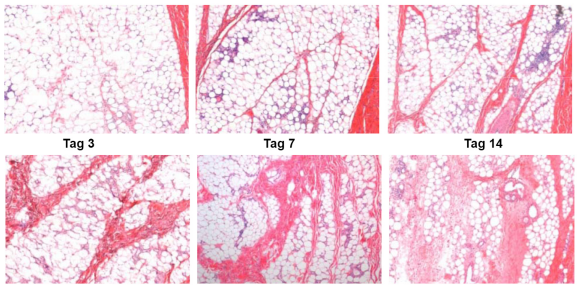


Die aufeinanderfolgende Histologie des behandelten Gewebes von Schwein 4 zeigte die zunehmende Veränderung der Fettschicht nach der Behandlung.

## Ergebnisse – Lipidlevel Reaktion

Die Untersuchung der Triglyceride und des Cholesterins (HDL, LDL und gesamt) über die 90-tägige Kontrollperiode nach der Behandlung zeigte etwas Variation im zeitlichen Verlauf, aber jede Erhöhung von der Messbasis lag innerhalb der normalen Grenzen für diese Tiere [2]. Normale Grenzen sind in den Abbildungen als gestrichelte Linien dargestellt.

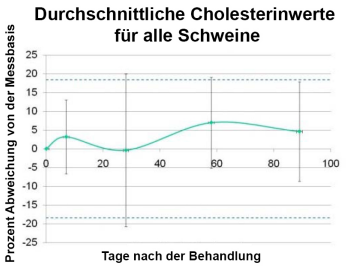


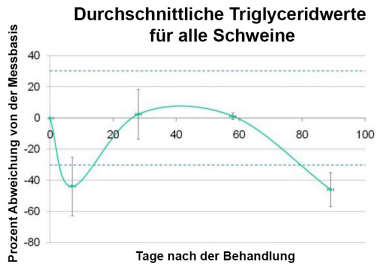


## Schlussfolgerung

Kryolipolyse, eine neue Methode kontrollierten Energieentzugs (Kühlung) aus Fettgewebe, wurde als eine Möglichkeit zur prognostizierbaren Zerstörung von Adipozyten bei gleichzeitigem Schutz der Haut und umliegenden Strukturen untersucht. Diese nicht-invasive Vorgehensweise erreicht einen Rückgang an Fett durch einen gezielten Wärmeentzug für eine vordefinierte Zeitdauer. Die Ergebnisse indizieren, dass sich weitere Studien der Kryolipolyse lohnen, da sie das Potenzial hat, signifikante Verbesserungen der Körperform zu erreichen. Die Kryolipolyse kann subkutanes Fett verringern, ohne dabei schädliche Veränderungen der Blutfettwerte zu erzeugen und ohne dabei die darüber liegende Haut oder umliegende Strukturen zu schädigen.